

45º CONGRESSO DE ESTOMATOLOGIA E PATOLOGIA ORAL

17 A 19 DE JULHO DE 2019
MACEIÓ - ALAGOAS

INTERLIGAÇÃO ENTRE DOENÇAS BUCAIS E SISTÊMICAS



SEMINÁRIO DE DIAGNÓSTICO POR IMAGENS **“Patologia óssea da maxila e da mandíbula – casos raros”**

COORDENAÇÃO : ELISMAURO MENDONÇA (UFG)
AUREA VALÉRIA DE MELO FRANCO (CESMAC)

45º CONGRESSO DE
ESTOMATOLOGIA
E PATOLOGIA ORAL

17 A 19 DE JULHO DE 2019
MACEIÓ - ALAGOAS

INTERLIGAÇÃO ENTRE DOENÇAS BUCAIS E SISTÊMICAS



Seminário de Diagnóstico por imagens

Caso 1

Maria de Fátima de Melo Batista – apresentador
Faculdade de Odontologia – Universidade Federal de Sergipe

Liliana Aparecida Pimenta de Barros - discutidor
Universidade Federal do Espírito Santo. UFES



Paciente: 20 Anos

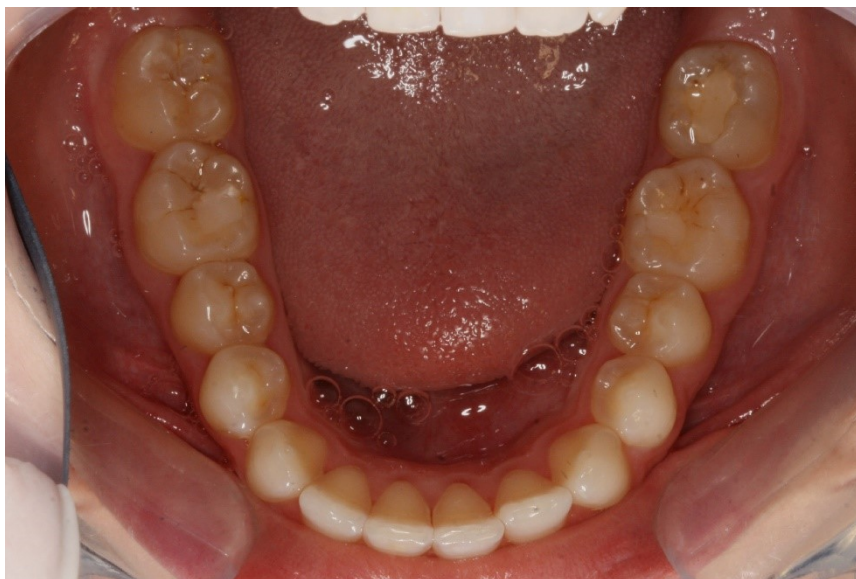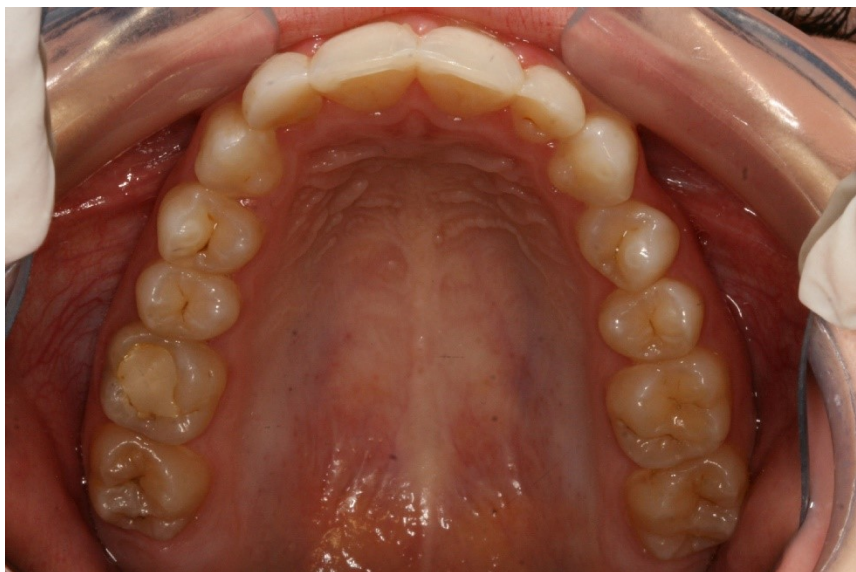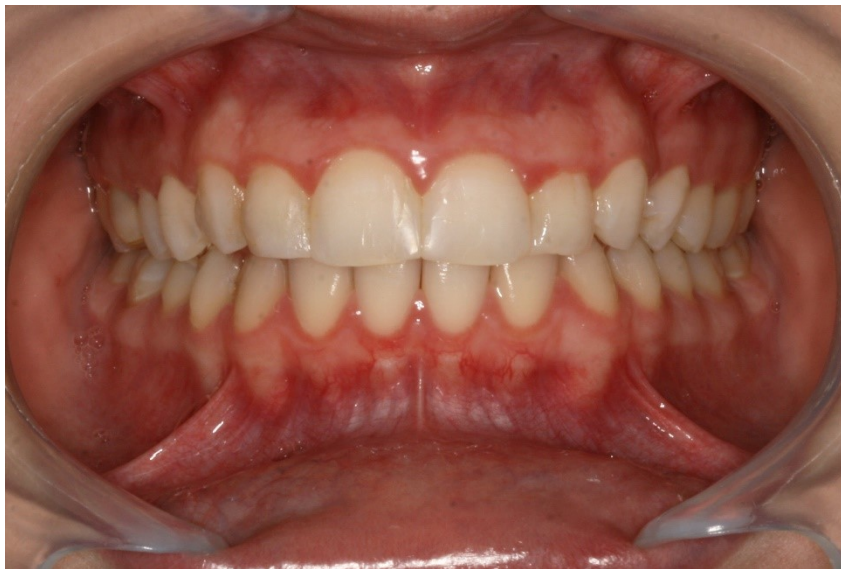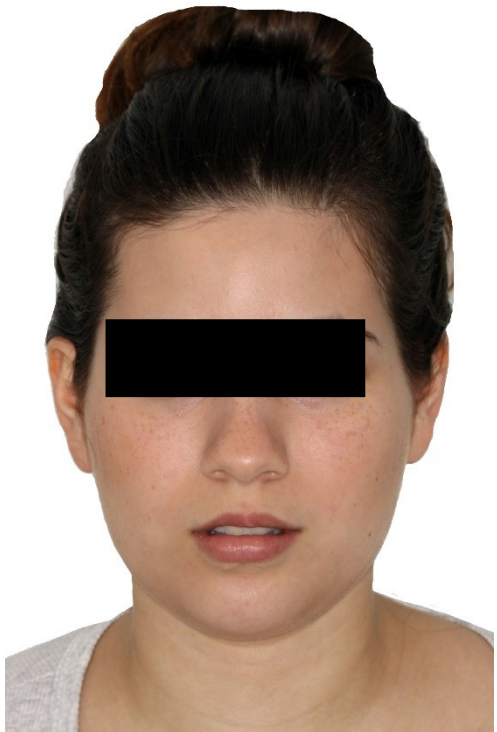Gênero: Feminino

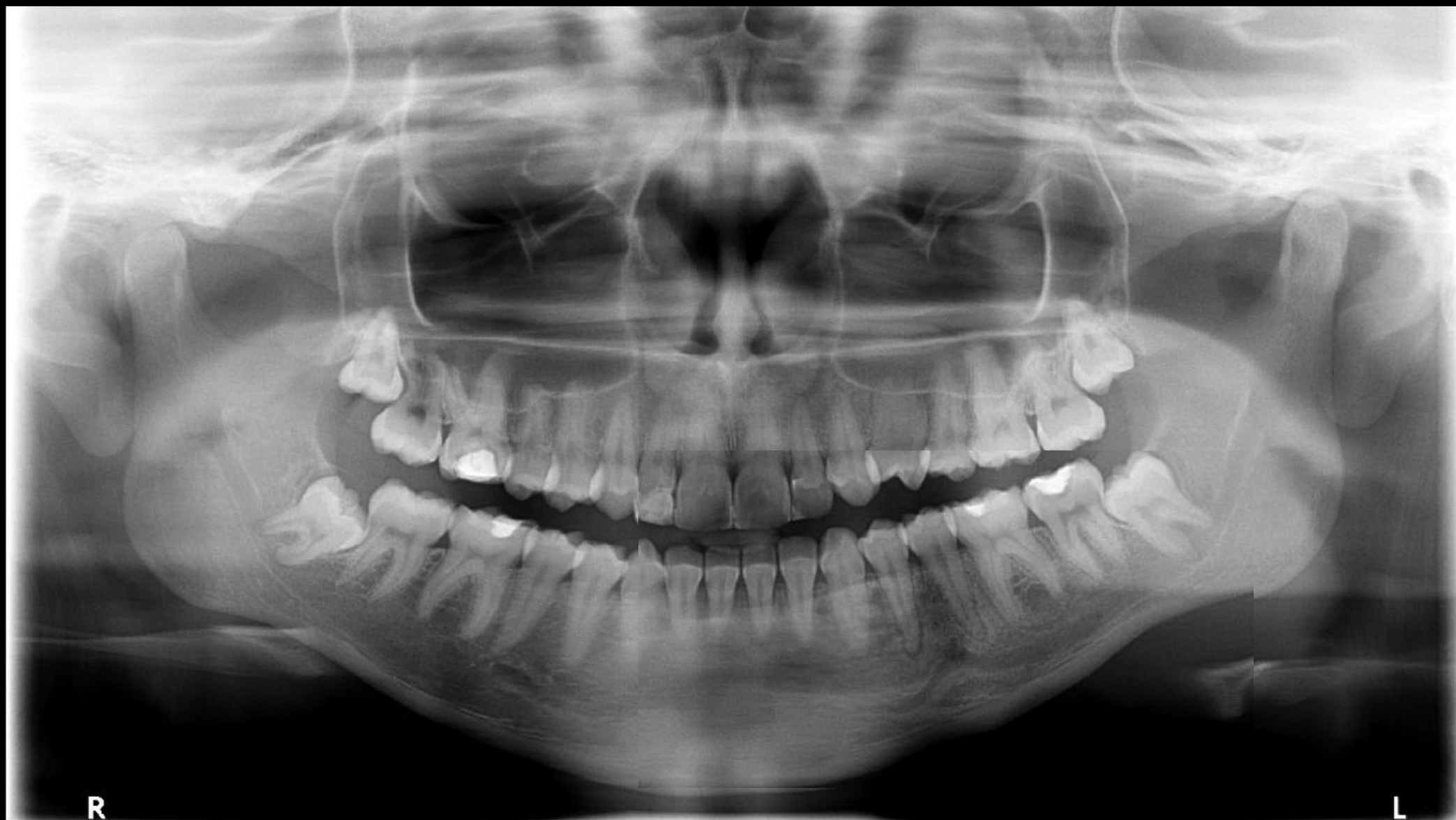HM: tomava analgésicos diariamente, há 2 anos

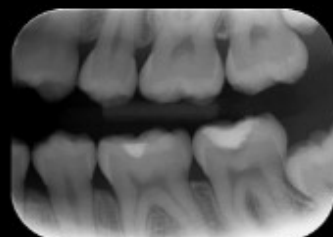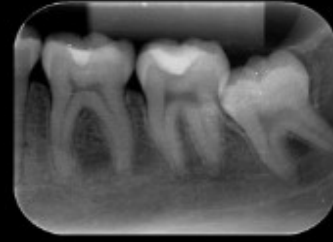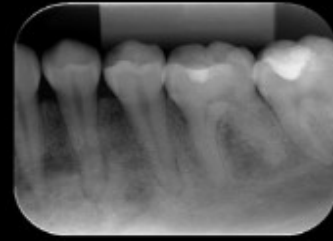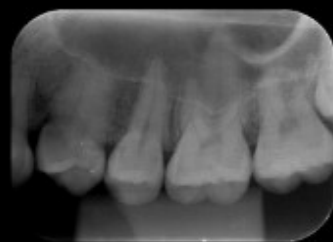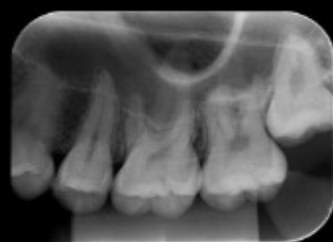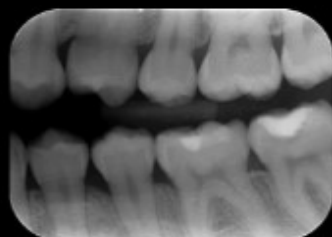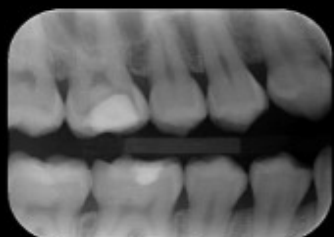
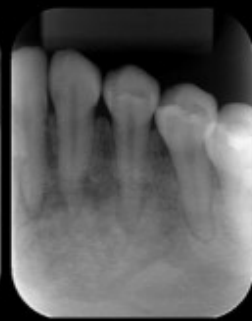
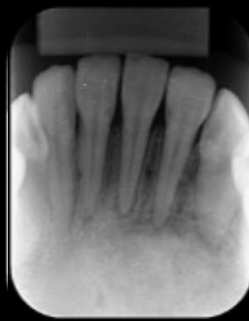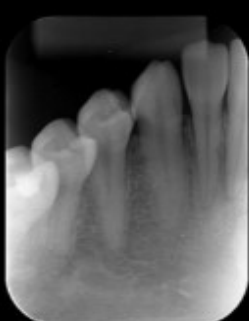
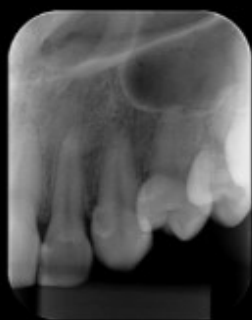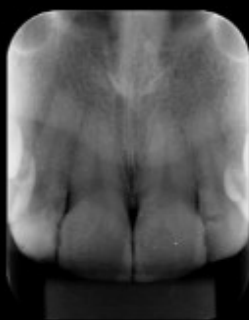
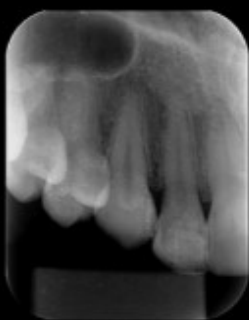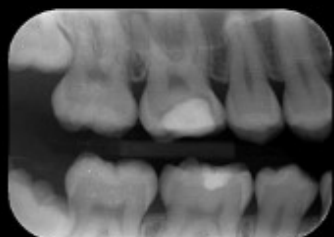
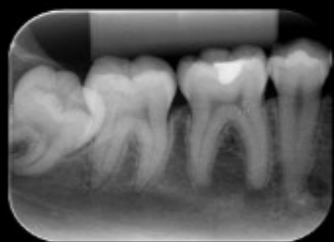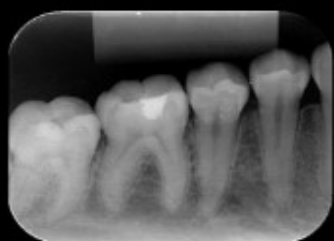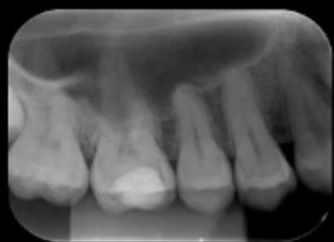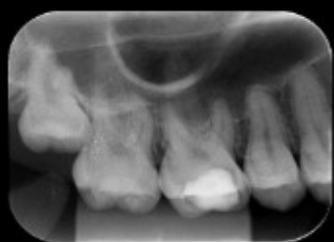EFEO: NDN

EFIO: Aumento de volume lingual discreto, firme à palpação na região ântero inferior esquerda

Indicação dos Exames : Documentação ortodôntica







45º CONGRESSO DE ESTOMATOLOGIA E PATOLOGIA ORAL

17 A 19 DE JULHO DE 2019
MACEIÓ - ALAGOAS

INTERLIGAÇÃO ENTRE DOENÇAS BUCAIS E SISTÊMICAS



Seminário de Diagnóstico por imagens

Caso 2

Rejane Faria Ribeiro-Rotta - apresentador
Centro Goiano de Doenças da Boca – FO-UFG

Danyel Elias da Cruz Perez – discutidor
Universidade Federal de Pernambuco (UFPE)



Paciente: 58 Anos

Gênero: Feminino

QP: Bolha dolorosa na boca

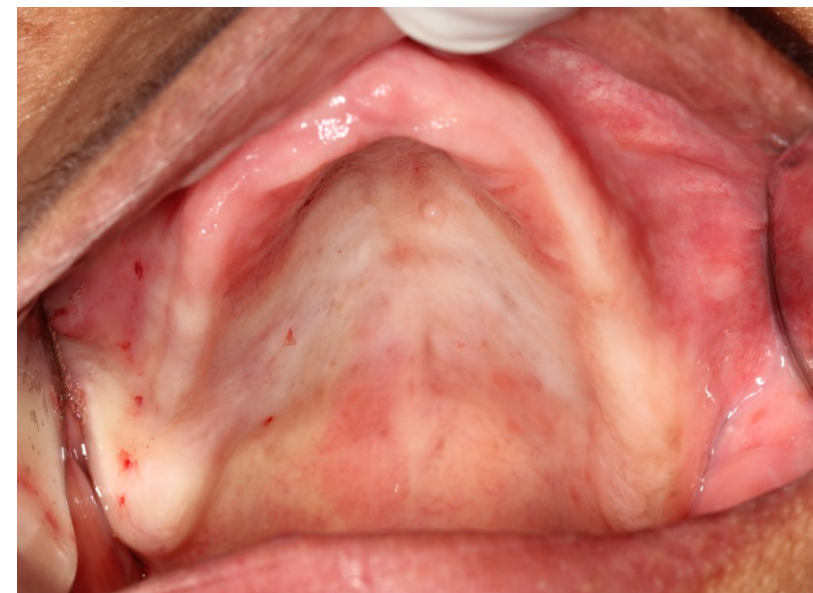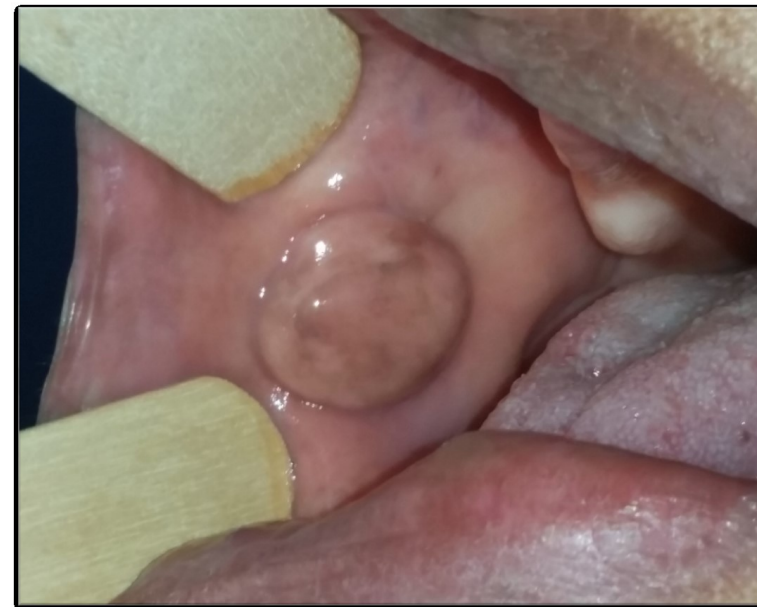
HDA: Evolução 5 anos

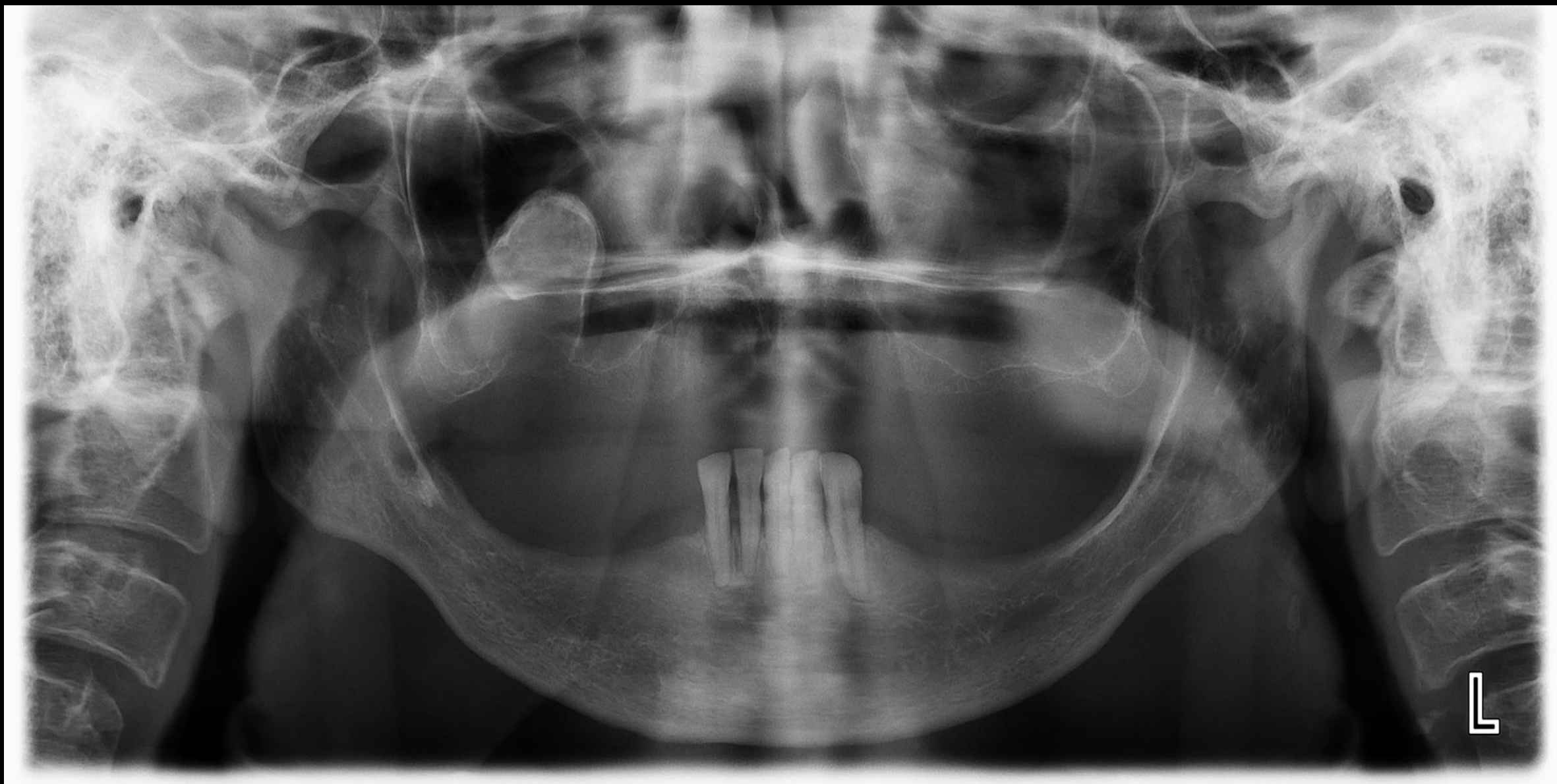
HO: Desdentada total superior e parcial inferior

HM: NDN

EFEO: Dentro dos padrões de normalidade

EFIO: Lesão nodular em ± 3 cm no maior diâmetro, recoberta por mucosa jugal normal à direita, limites bem definidos, resiliente e dolorida à palpação.





45° CONGRESSO DE
ESTOMATOLOGIA
E PATOLOGIA ORAL

17 A 19 DE JULHO DE 2019
MACEIÓ - ALAGOAS

INTERLIGAÇÃO ENTRE DOENÇAS BUCAIS E SISTÊMICAS



Seminário de Diagnóstico por imagens

Caso 3

Fábio Wildson Gurgel Costa – apresentador
Faculdade de Odontologia – Universidade Federal do Ceará

Cesar Werneck Noce dos Santos – discutidor
FAB



Paciente: 56 Anos

Gênero: Masculino

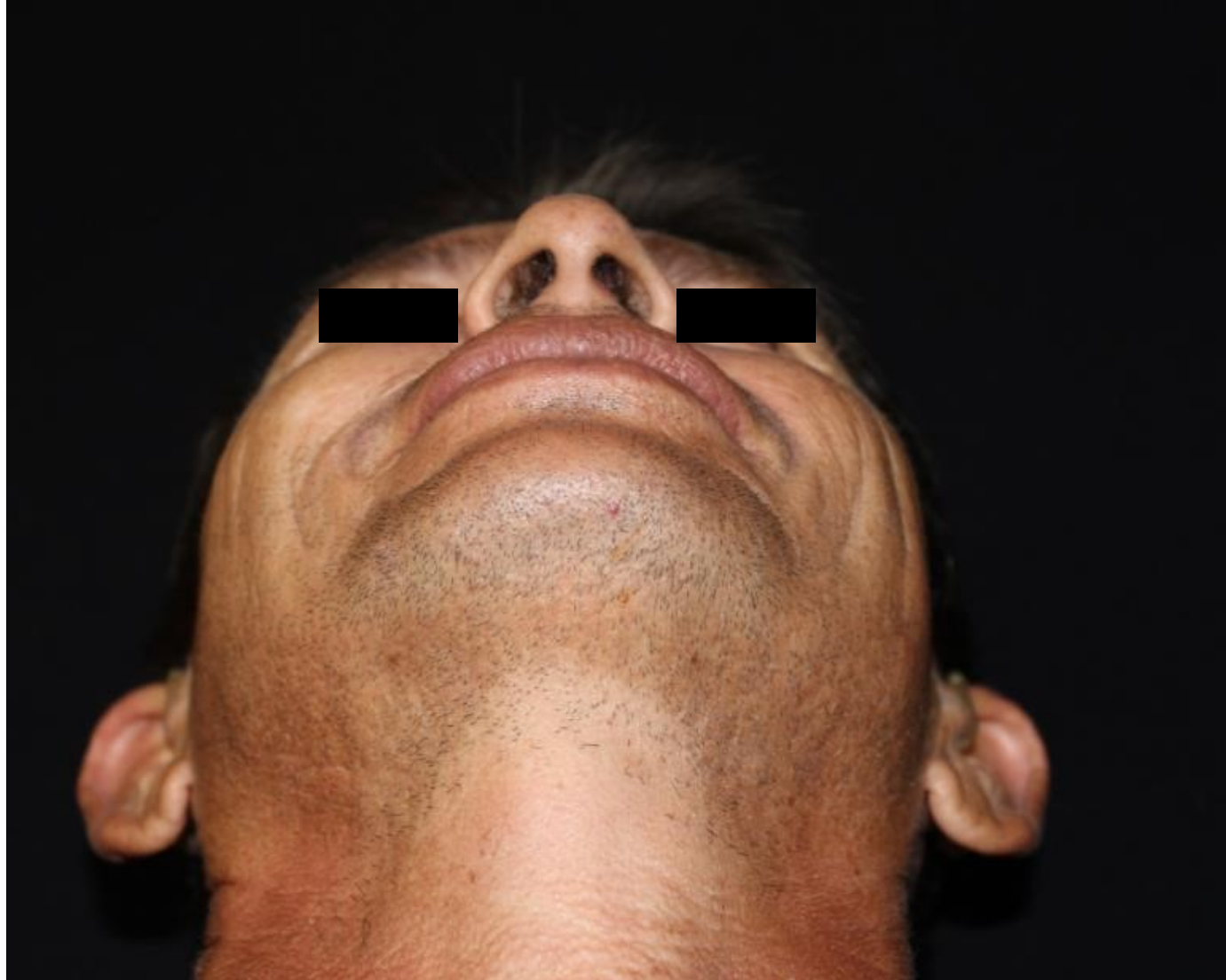QP: “Fui encaminhado porque tenho uma lesão em minha boca” (SIP)

História da Queixa Principal: paciente encaminhado de um serviço de otorrinolaringologia em virtude de lesão mandibular intraóssea com tempo de evolução indeterminado. Paciente não refere sintomatologia dolorosa.

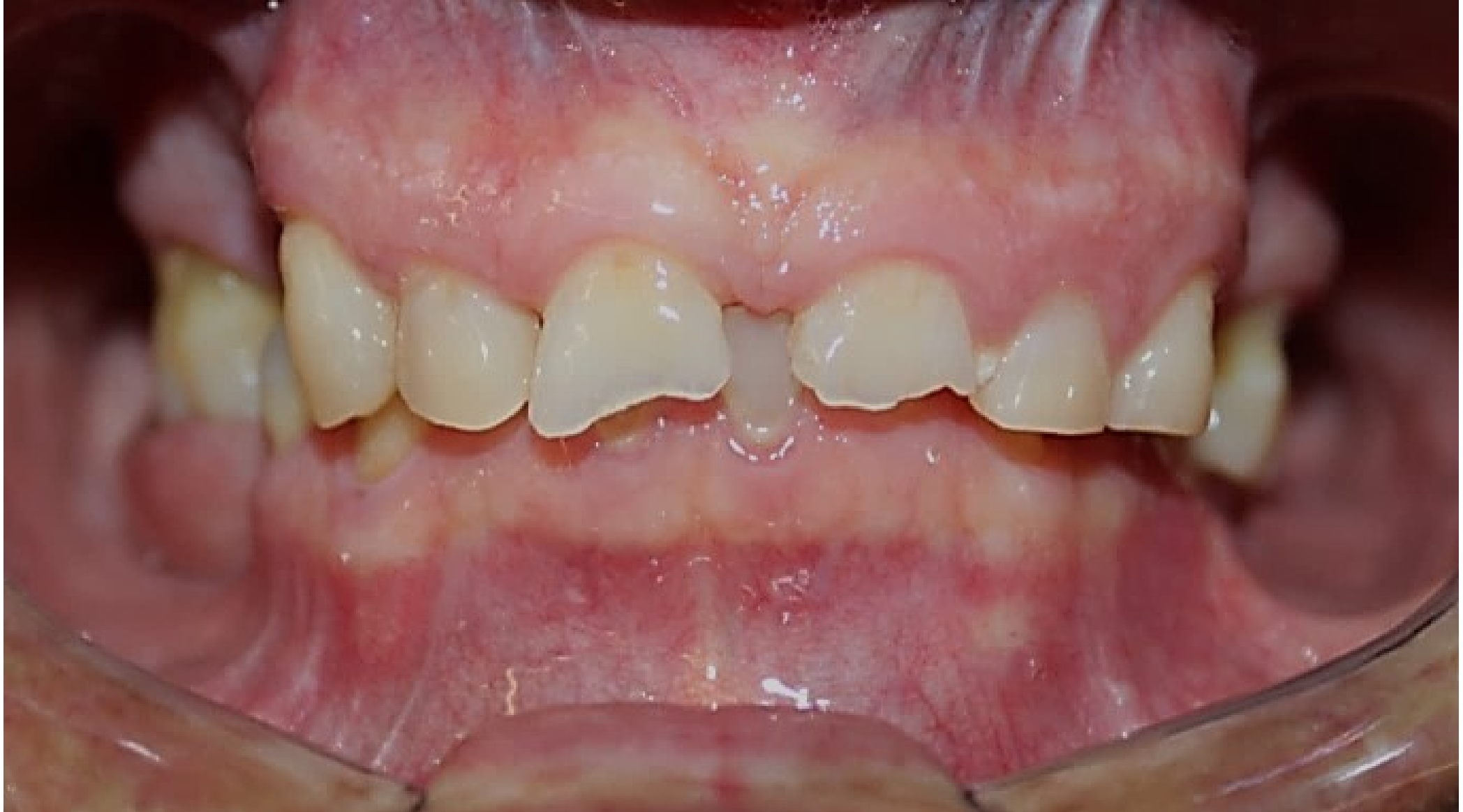HO: última avaliação há mais de 20 anos, para realização de exodontias.

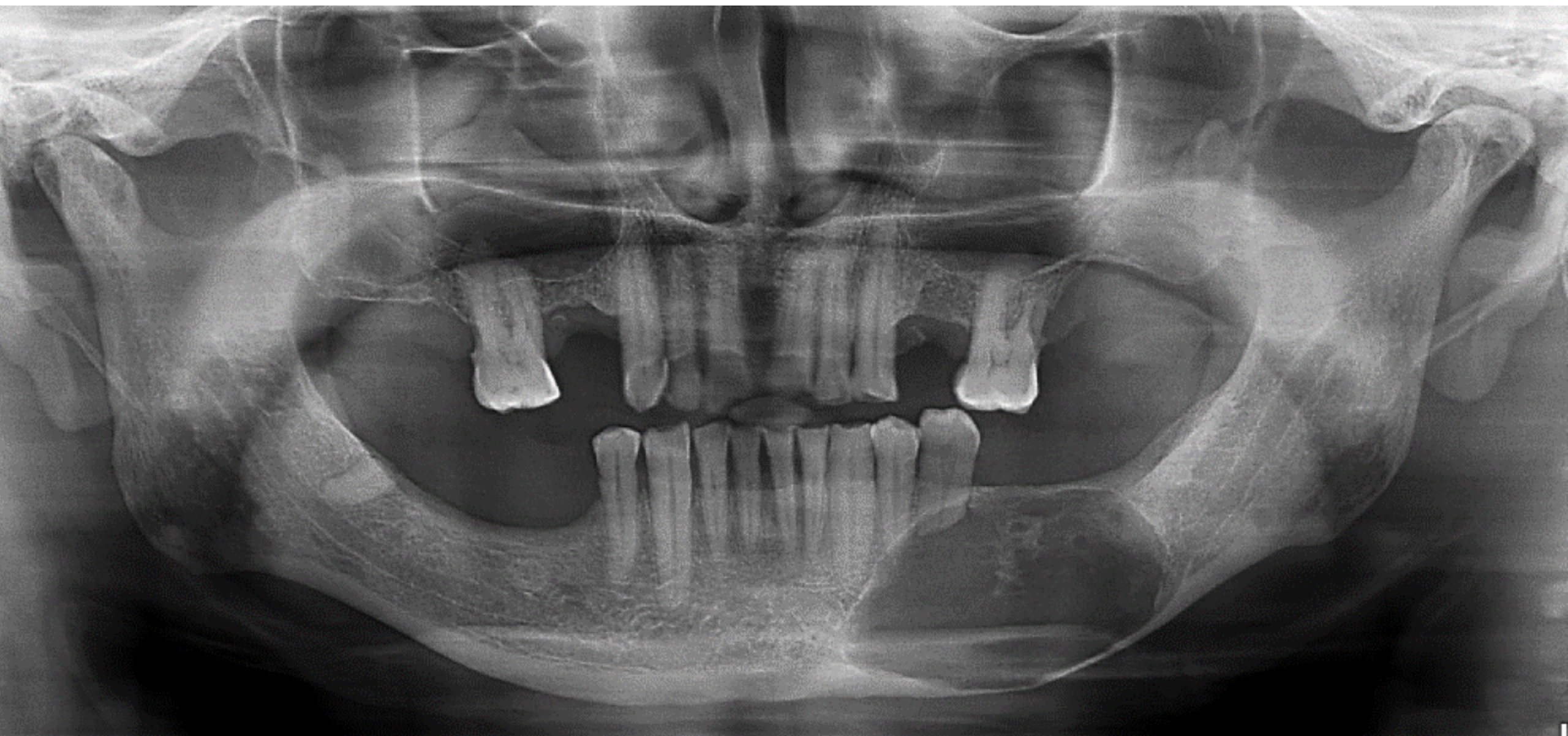
Hábitos nocivos : NDN

Exame extra-oral



Exame intra-oral





45º CONGRESSO DE ESTOMATOLOGIA E PATOLOGIA ORAL

17 A 19 DE JULHO DE 2019
MACEIÓ - ALAGOAS

INTERLIGAÇÃO ENTRE DOENÇAS BUCAIS E SISTÊMICAS



Seminário de Diagnóstico por imagens

Caso 4

Addah Regina da Silva Freire – apresentador
Medicina Bucal do CETTRO - Brasília, DF

Marcia Silveira da Fonseca - discutidor
Universidade de Pernambuco. UPE



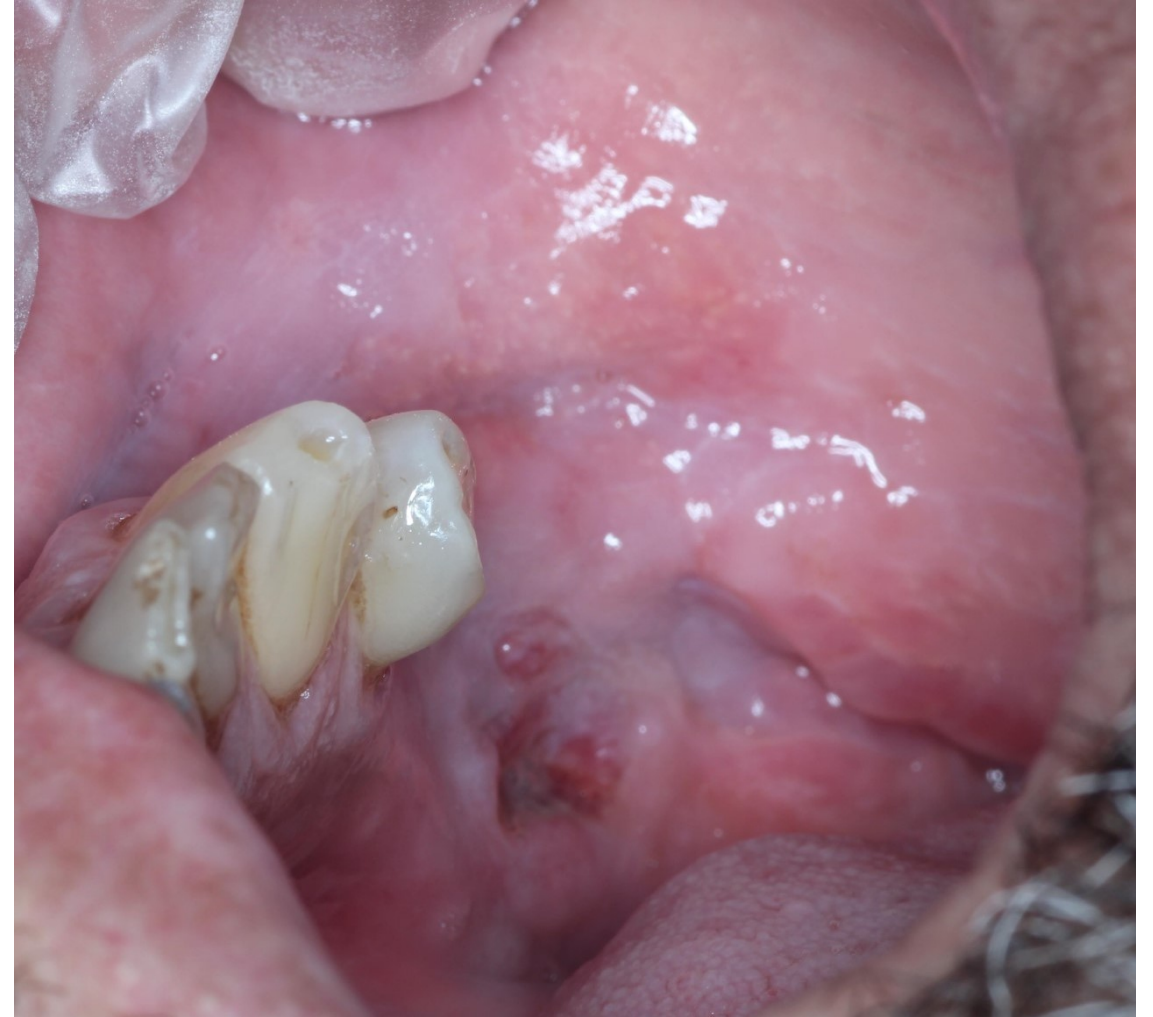Paciente: 58 Anos

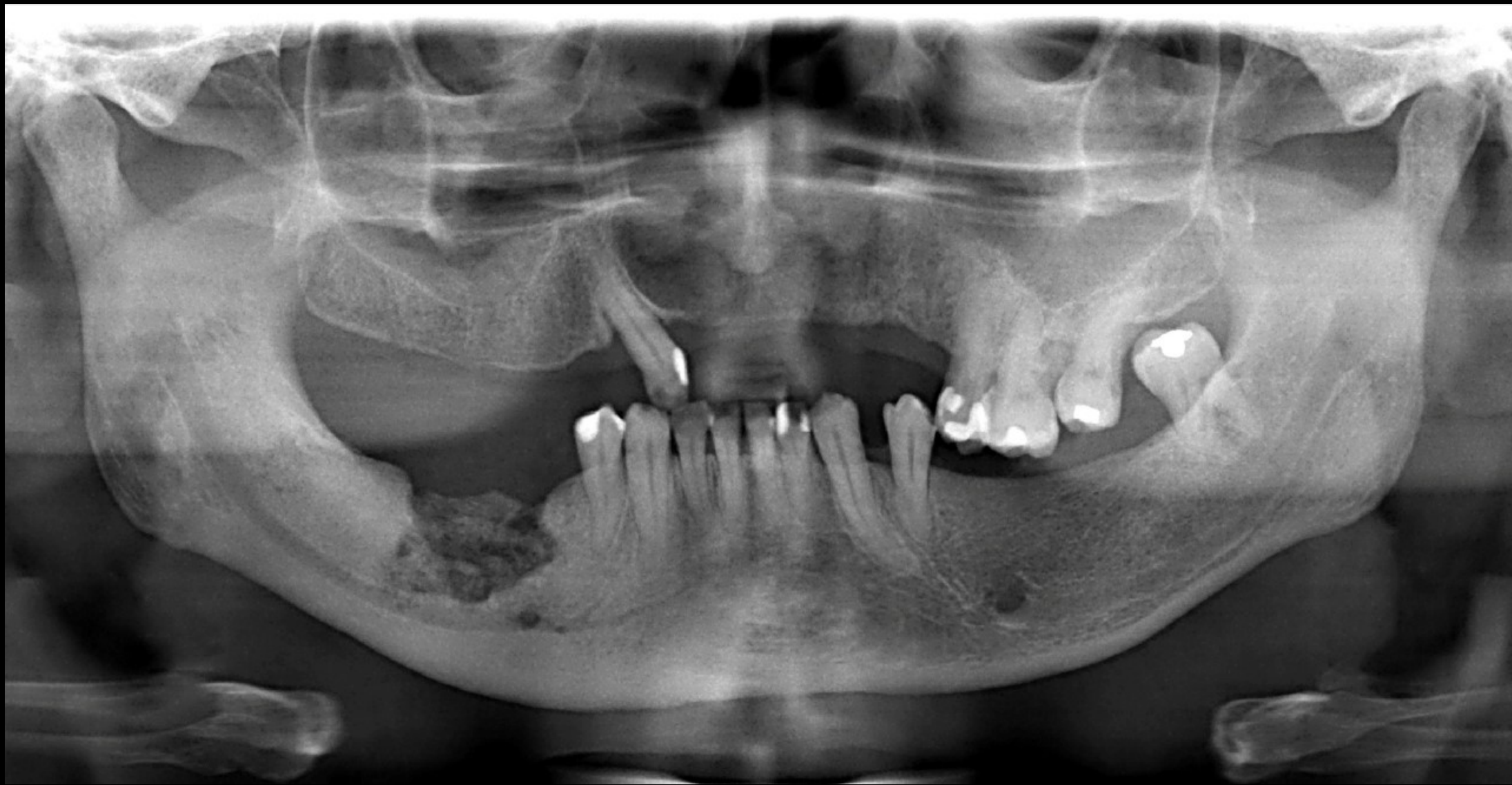Gênero: Masculino

QP: “Incômodo na mandíbula “

HDA: Evolução de 7 meses . Não sente dor.

EFIO: Tumefação mandibular dura à palpação, tanto por vestibular quanto por lingual . Presença de secreção purulenta.





45º CONGRESSO DE
ESTOMATOLOGIA
E PATOLOGIA ORAL

17 A 19 DE JULHO DE 2019
MACEIÓ - ALAGOAS

INTERLIGAÇÃO ENTRE DOENÇAS BUCAIS E SISTÊMICAS



Seminário de Diagnóstico por imagens

Caso 5

Viviane Sarmento – apresentador
Faculdade de Odontologia da Universidade Federal da Bahia.
FOUFBA

Eduardo Baumi Campagnol - discutidor
Universidade Estadual de Ponta Grossa. UEPG



Paciente: 23 Anos

Gênero: Masculino

Encaminhado pela Unidade Básica de Saúde para tratamento ortodôntico, acompanhado pela genitora.

HDA: Na história da doença atual, genitora relatou que o filho sofre *bullying* na escola devido à aparência física facial

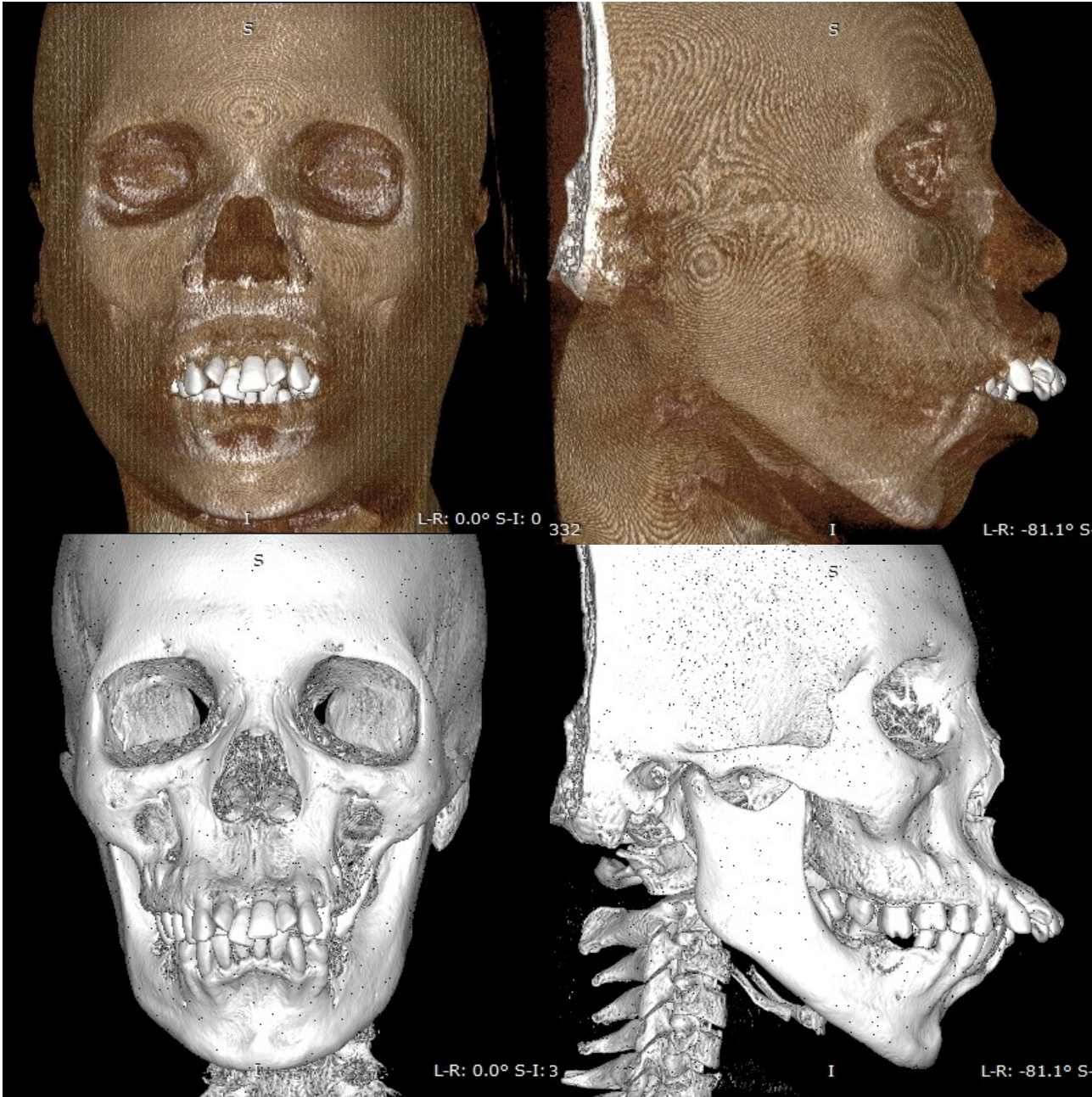
HM: A história médica revela que o paciente já teve crises álgicas sendo necessário internamento hospitalar e que faz uso de ácido fólico (5mg/dia). Genitora não sabe informar sobre história médica familiar. Nega alergia medicamentosa e alimentar e co-morbidades.

EFEO: protusão maxilo – mandibular ; discrepância dentofacial.

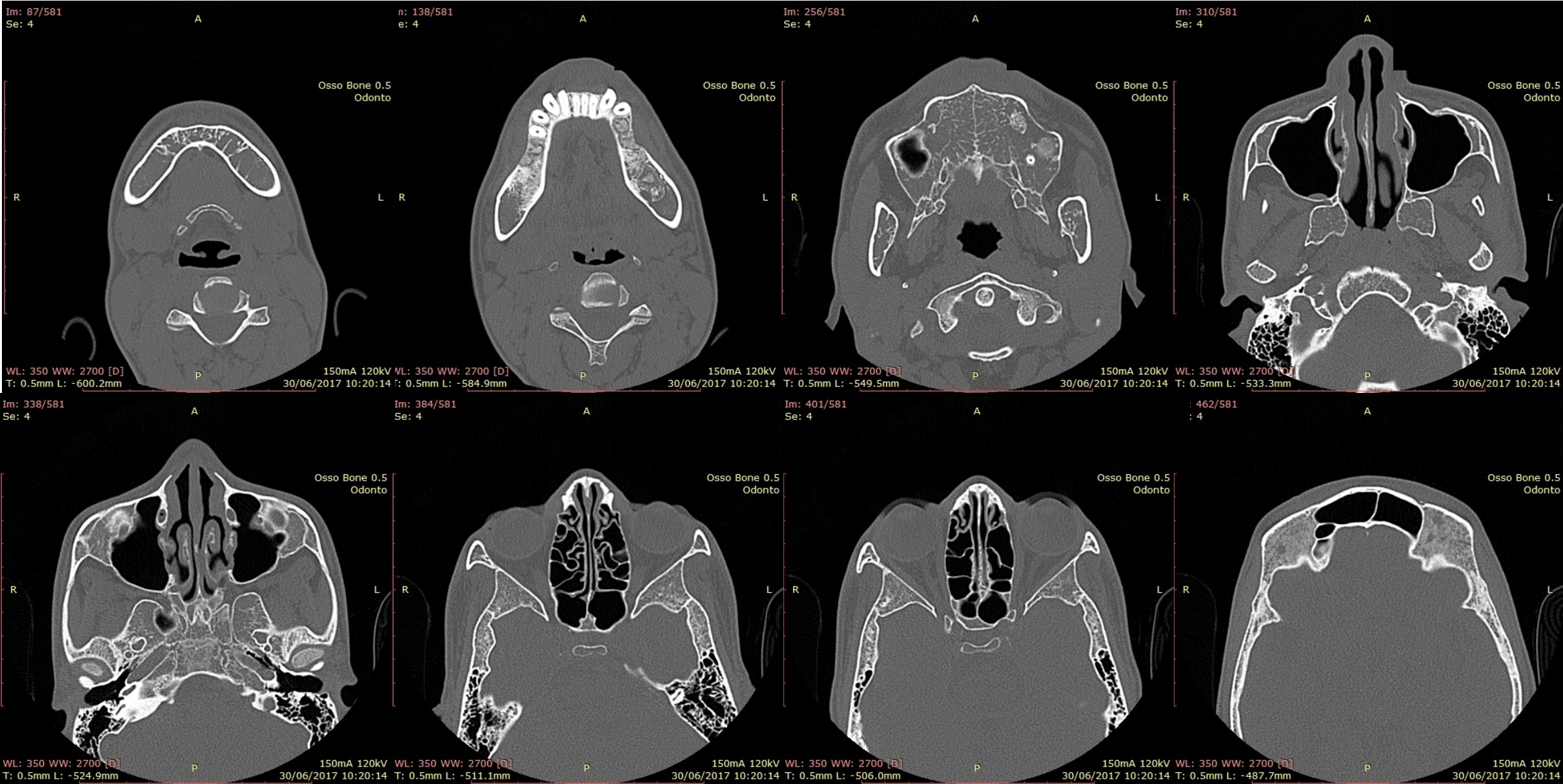
EFIO: severa protrusão maxilo-mandibular; ectopia dentária, hiperplasia gengival, lesões de cárie e acúmulo de biofilme dentário

Foi solicitada tomografia computadorizada de face para avaliar discrepância dentofacial.

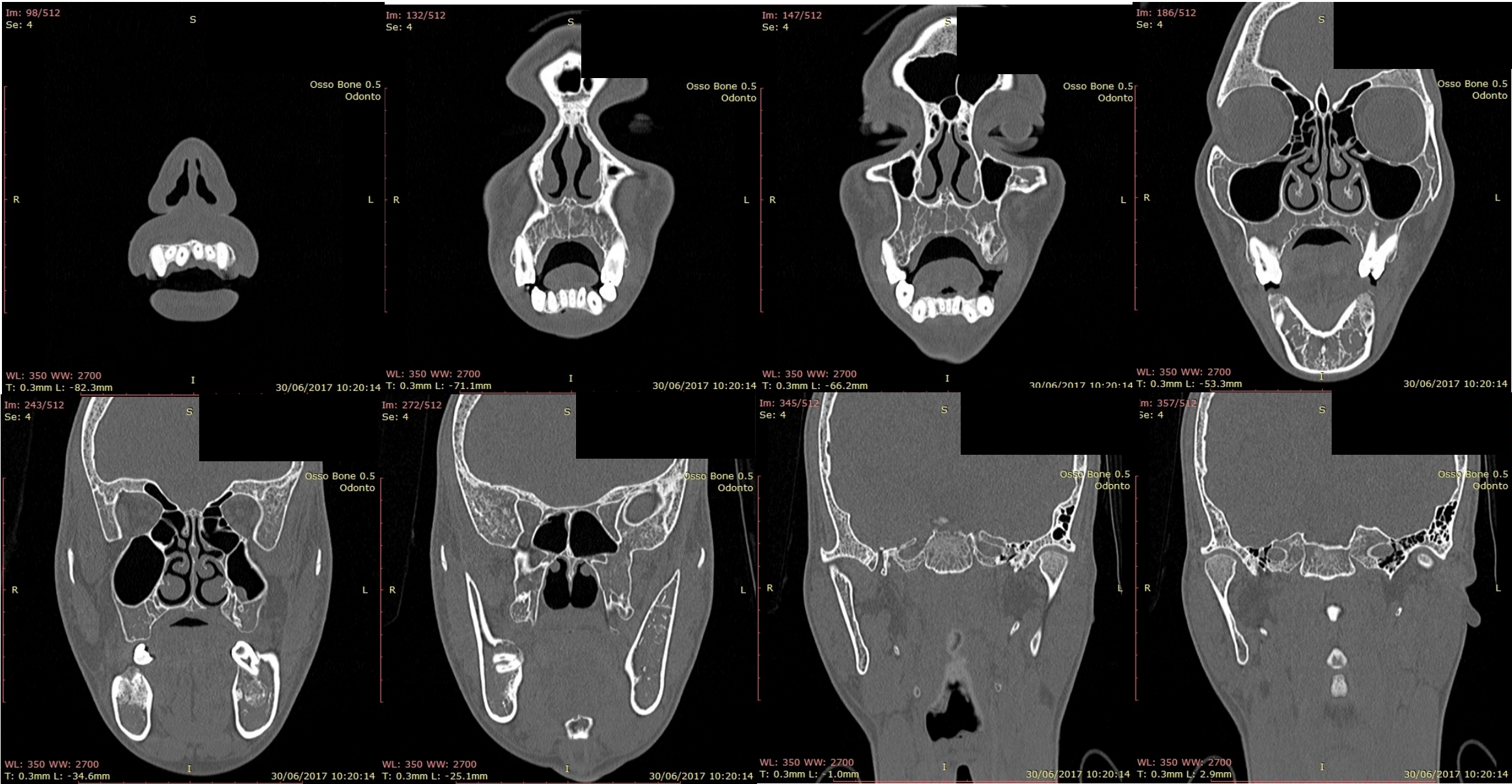Reconstruções tridimensionais da face



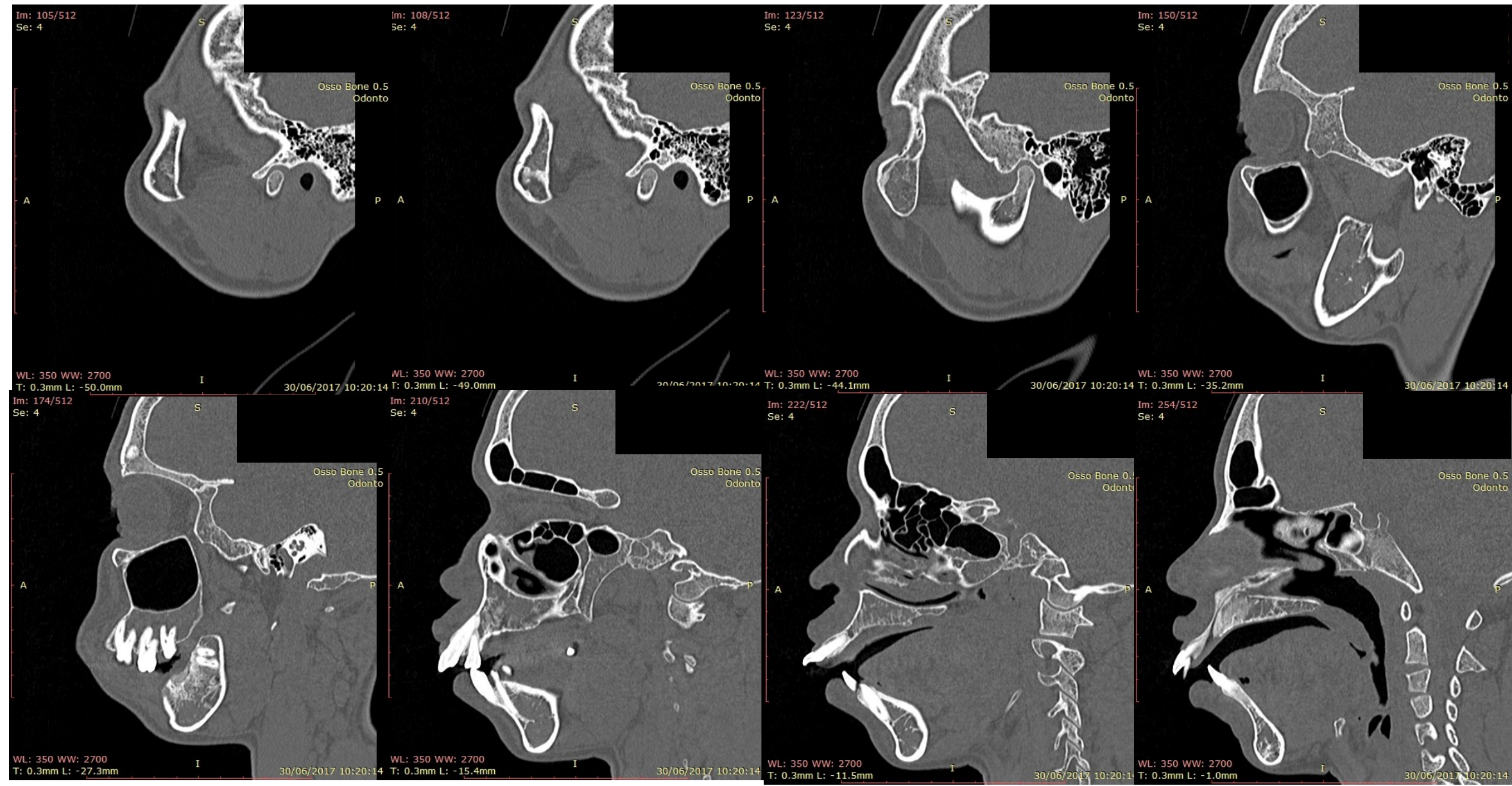Cortes axiais da face – janela óssea



Cortes coronais da face – janela óssea



Cortes sagitais da face – janela óssea



45º CONGRESSO DE
ESTOMATOLOGIA
E PATOLOGIA ORAL

17 A 19 DE JULHO DE 2019
MACEIÓ - ALAGOAS

INTERLIGAÇÃO ENTRE DOENÇAS BUCAIS E SISTÊMICAS



Seminário de Diagnóstico por imagens

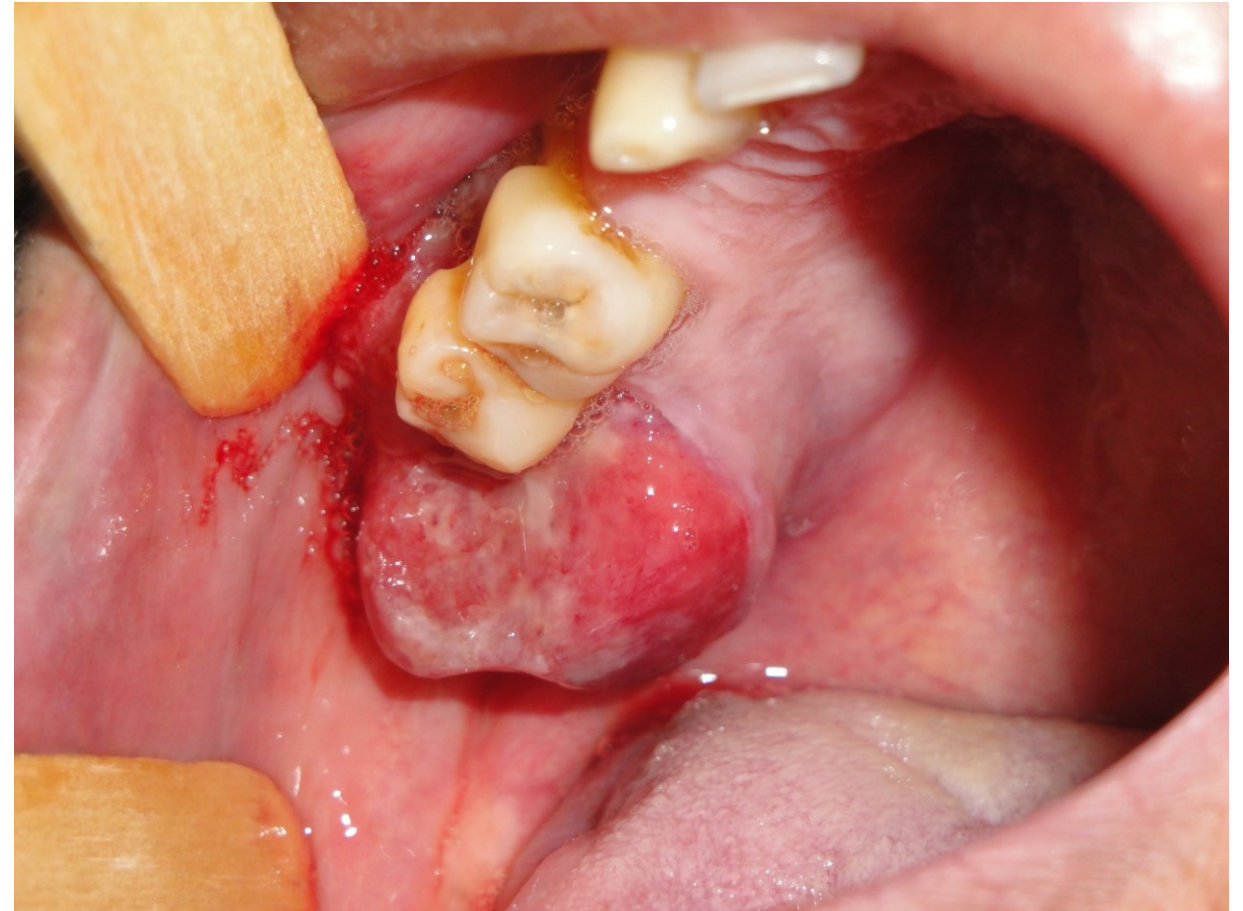
Caso 6

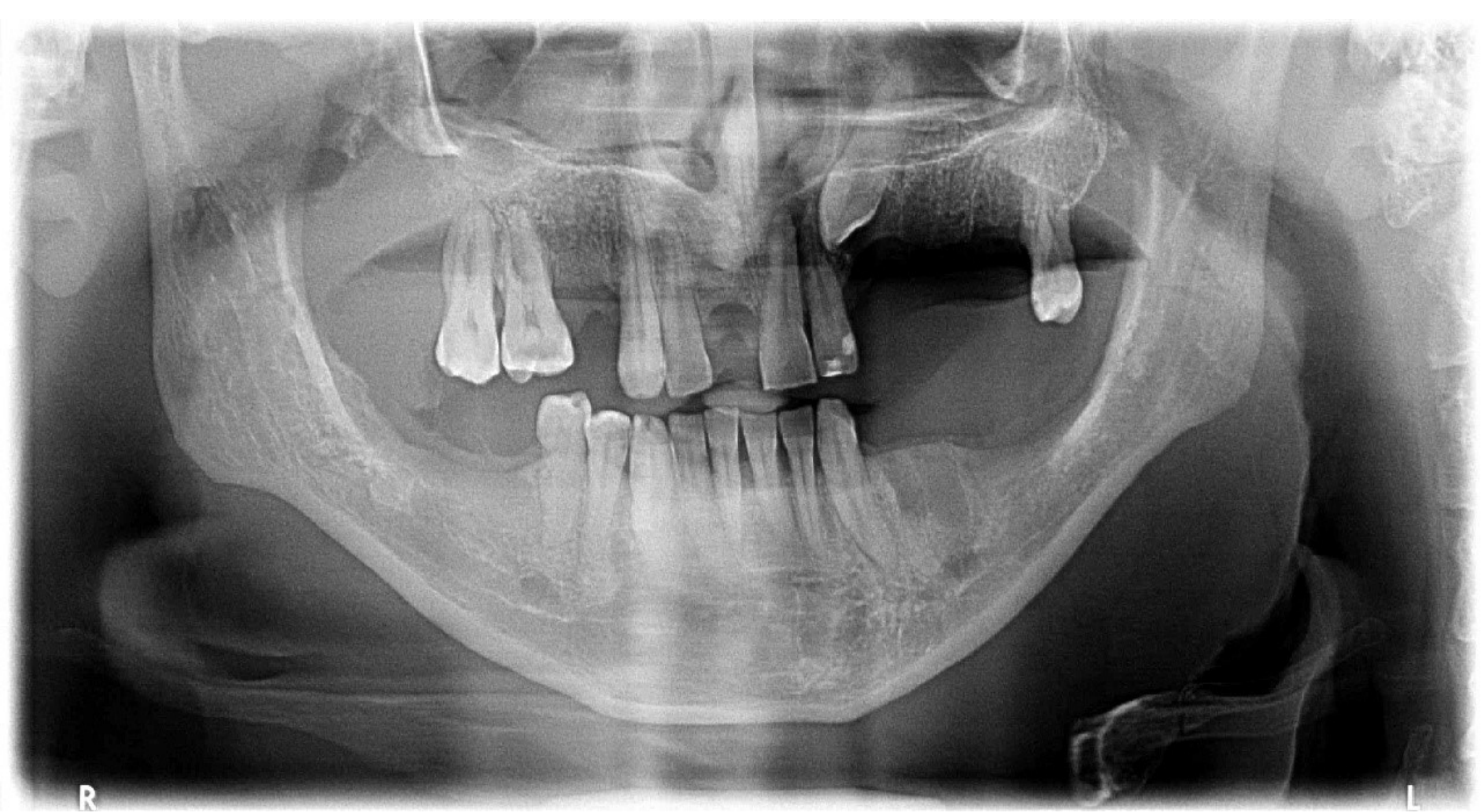Tatiana Danda – apresentador
Faculdade FACIMP. Imperatriz do Maranhão

Marcia Brucker – discutidor
Pontifícia Universidade Católica do Rio Grande do Sul. PUCRS



- Paciente: R.B.M
- Idade: 40 anos
- Gênero: masculino
- QP: “Caroço na boca”
- HDA: paciente relatou crescimento rápido com história de dor; o mesmo foi encaminhado para HE.
- EFIO: doença periodontal, mobilidade dental e lesão vegetante com aspecto necrótico.
- Exames Complementares: Sorológicos HIV + e Radiografia Panorâmica





R

L

